

LESIONES DEL LIGAMENTO CRUZADO POSTERIOR

Dr. David López Capapé

**Especialista en Cirugía Ortopédica y Traumatología
Hospital General Universitario Gregorio Marañón (Madrid)**

El paciente con una lesión del ligamento cruzado posterior de la rodilla (LCP, en adelante) plantea para el médico que atiende al paciente un reto diagnóstico y terapéutico importante. En este artículo revisaremos inicialmente la anatomía y función de este ligamento, así como la epidemiología de sus lesiones, para después desarrollar finalmente los aspectos más actuales acerca del diagnóstico y tratamiento de sus lesiones.

RECUERDO ANATÓMICO

El LCP es uno de los dos ligamentos intrarticulares de la rodilla. Es más robusto que su compañero anterior pero se va estrechando a medida que se di-

rige distalmente hacia la tibia. Tiene unos 3 centímetros y medio de longitud. La inserción proximal en fémur es amplia, ocupando un área en forma de semiluna en la zona lateral del condilo interno, en la escotadura intercondílea (**Figura 1**). Se dirige por detrás del ligamento cruzado anterior hacia su inserción tibial, más fina, y de forma rectangular, detrás de la eminencia intercondílea tibial. (**Figura 2**).

En su recorrido describe una curva de convexidad posterior, como puede apreciarse en las imágenes de los cortes sagitales de Resonancia Magnética. (**Figura 3**).

Clásicamente se han diferenciado dos fascículos dentro del LCP, uno an-

terolateral y otro posteromedial. Su nombre indica primero su inserción femoral y después la tibial. El fascículo anterolateral tiene el doble de grosor aproximadamente.

Otros autores han definido cuatro fascículos, pero esta división es menos práctica.

En relación con el LCP, existen de forma inconstante, dos ligamentos con nombre propio. Son los ligamentos meniscofemorales que se extienden desde el asta posterior del menisco externo hasta el condilo femoral interno (**Figura 4**). Cuando el ligamento meniscofemoral transcurre anteriormente al LCP recibe el nombre de ligamento de Humphrey. Si lo hace posteriormen-

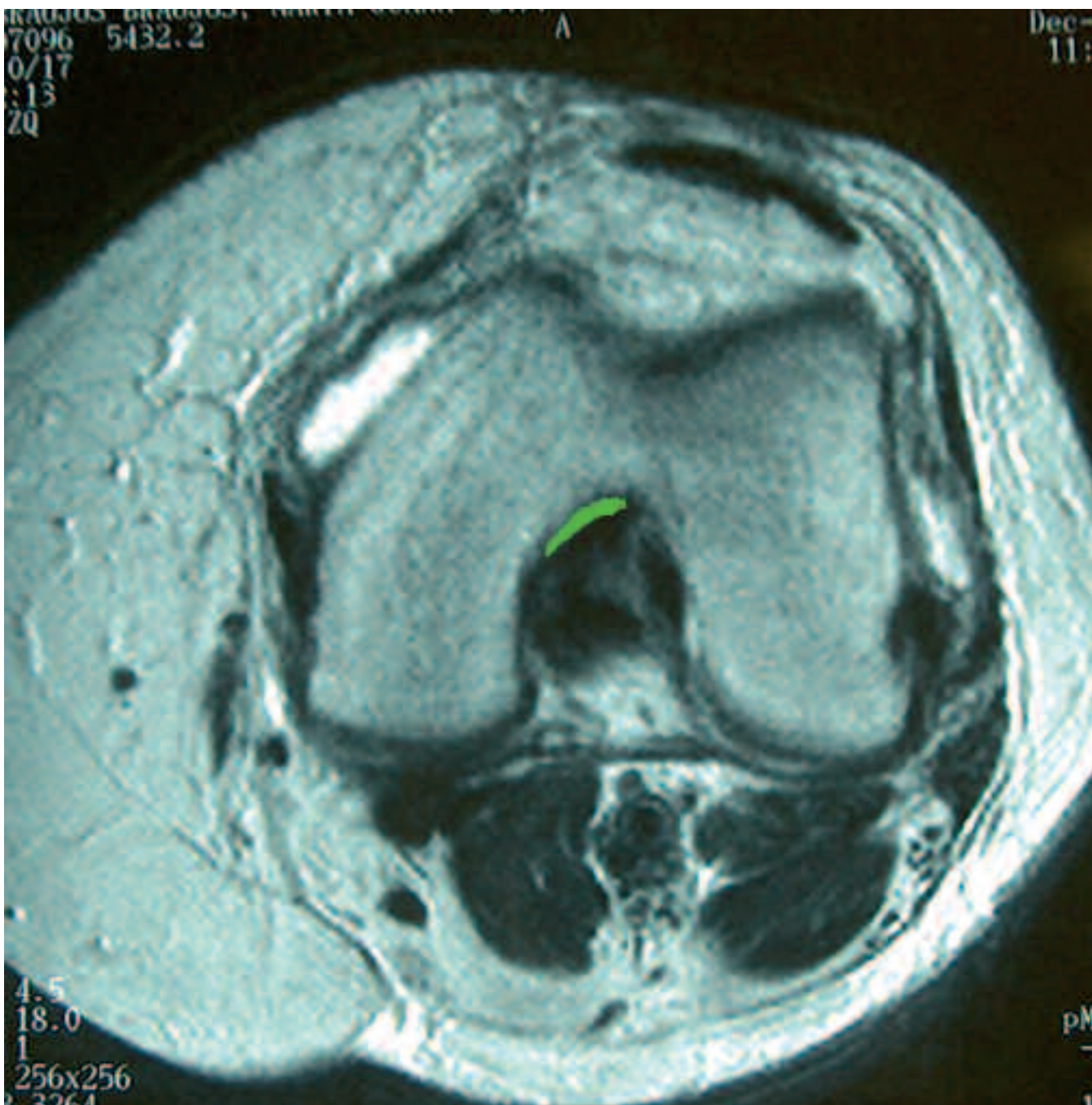


Figura 1

te al LCP es el ligamento de Wrisberg. En un estudio anatómico se identificaron juntos en tan sólo un 5% de los casos, mientras que existía alguno de los dos en un 70%.

FUNCIONES DEL LCP

El LCP actúa como principal restrictor al desplazamiento posterior de la tibia

con respecto al fémur, y de forma secundaria ejerce limitación a la rotación tibial externa. Estas funciones son más importantes con la rodilla en flexión.

El fascículo anterolateral es mucho más ancho y se tensa a medida que se flexiona la rodilla.

El fascículo posteromedial es fino, y se tensa en extensión.

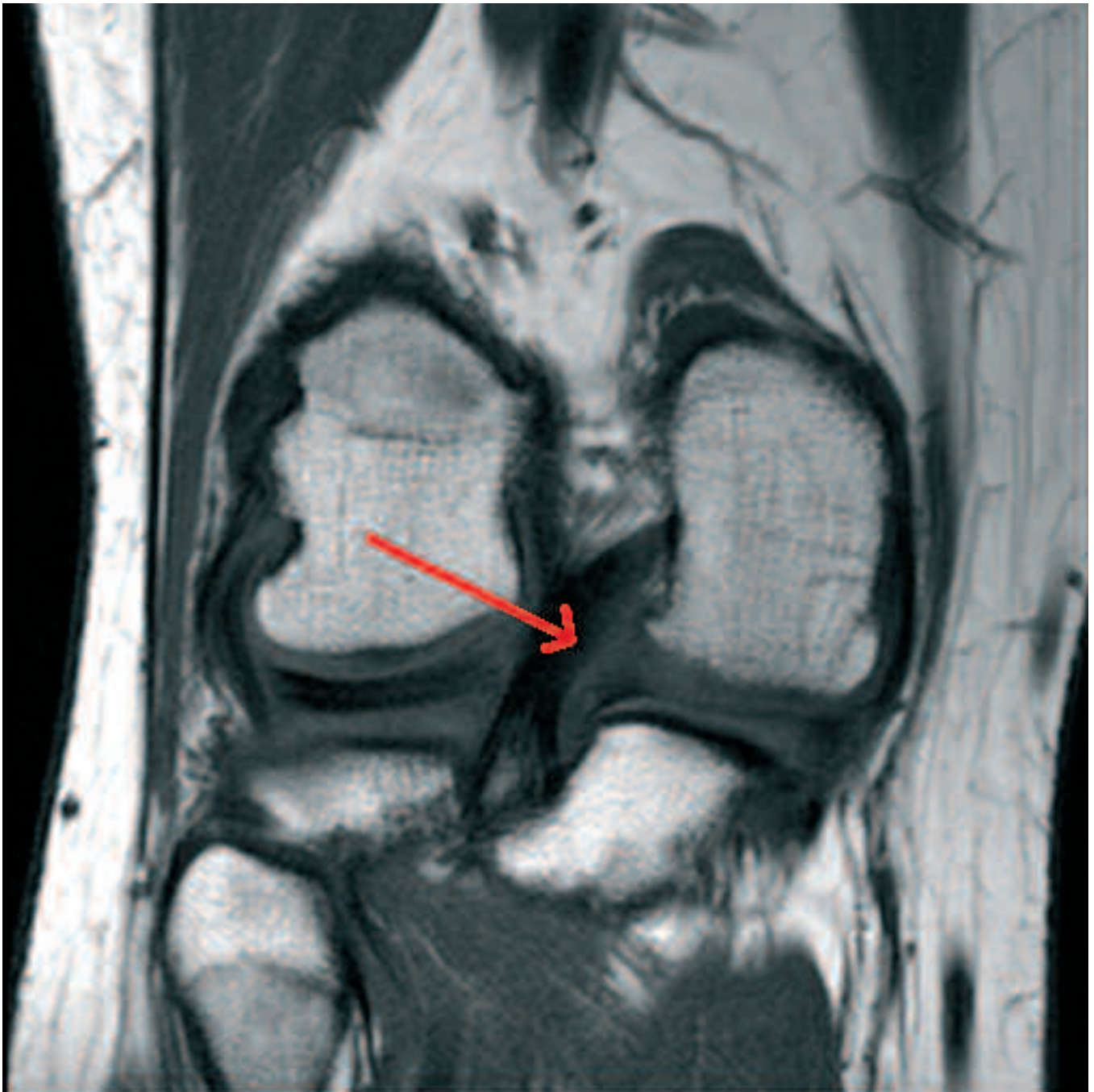


Figura 2

La función de los ligamentos meniscofemorales está siendo estudiada y todavía no ha sido del todo definida.

El LCP parece actuar interaccionando de forma significativa con el complejo posterolateral o posteroexterno, hecho que se corrobora cuando existen lesiones asociadas en ambos, aumentando

la inestabilidad posterior, en rotación externa y en varo.

En estudios realizados en rodillas a las que se seccionó el LCP se evidenció mayor presión de contacto en los compartimentos interno y femoropatelar. Se ha comprobado clínicamente el desarrollo de cambios degenerativos en dichos compartimentos en el segui-

miento a medio y largo plazo de pacientes con lesión del LCP.

EPIDEMIOLOGÍA DE LAS LESIONES DEL LCP

Es difícil saber la incidencia de lesiones del LCP, puesto que en muchas ocasiones no son diagnosticadas.

Aún siendo globalmente menos frecuentes que las lesiones del ligamento lateral interno o las roturas del ligamento cruzado anterior (LCA), la rotura del LCP aislada o asociada a otras lesiones de la rodilla es más frecuente de lo que se pensaba, como se ha puesto de relieve a medida que ha aumentado la sospecha diagnóstica y se ha mejorado el acceso a imágenes de Resonancia Magnética.

El LCP se lesiona principalmente en accidentes de tráfico y en actividades deportivas.

En los accidentes de alta energía, como lo son los accidentes de coche, la lesión del LCP va asociada generalmente a otras lesiones en la rodilla (como puede ser el complejo posteroexterno o el LCA) y en otras localizaciones (fracturas de huesos largos, pelvis, TCE...) que en muchas ocasiones son prioritarias, o sin serlo, desvían la atención del traumatólogo, demorándose el diagnóstico de la lesión del ligamento. El pronóstico de dichas lesiones es como es lógico peor que el de una rotura aislada del LCP.

MECANISMOS DE PRODUCCIÓN DE LA LESIÓN

Traumatismo directo en dirección anteroposterior. Es el mecanismo responsable en la mayor parte de las lesiones de alta energía, que habitualmente implican a los ligamentos meniscefemorales y según la posición de la tibia en el momento del impacto,

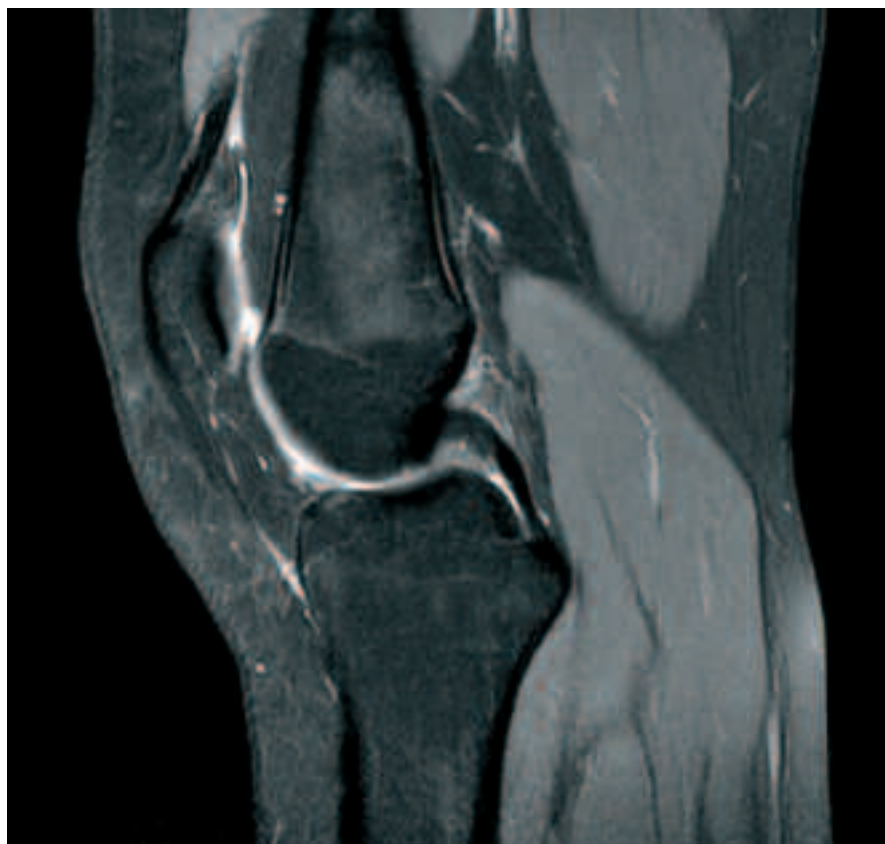

Figura 3

a otras estructuras mediales o laterales, o al LCA.

Hiperflexión de la rodilla. Es el mecanismo más común en el deporte. La mayoría de las veces el pie se encuentra en flexión plantar máxima en el momento de la lesión. La rotura habitualmente respeta el fascículo postero-medial y los ligamentos meniscefemorales, así como el resto de estructuras de la rodilla. (Figura 5)

Además de los dos mecanismos descritos, que son los principales y mejor conocidos, pueden existir lesiones producidas en hiperextensión en el LCP y la cápsula posterior.

DIAGNÓSTICO

Si el paciente o algún acompañante relatan cómo se ha producido el accidente será de gran utilidad por lo ante-

riormente expuesto en cuanto al mecanismo de lesión.

Si la lesión del LCP es aislada, el deportista referirá dolor, rigidez y tumefacción en la rodilla, pero los síntomas pueden ser leves. Si existen lesiones asociadas los síntomas serán más importantes (derrame, dolor más intenso, mayor limitación de la movilidad y mayor sensación de inestabilidad).

Las lesiones crónicas se caracterizan por dolor y diferente grado de discapacidad dependiendo de la actividad y características del paciente.

EXPLORACIÓN FÍSICA:

Tras una rápida inspección en la que se puedan apreciar heridas, hematomas, deformidades y tumefacción o derrame articular, se evaluará el rango de movimiento de la rodilla, y realiza-

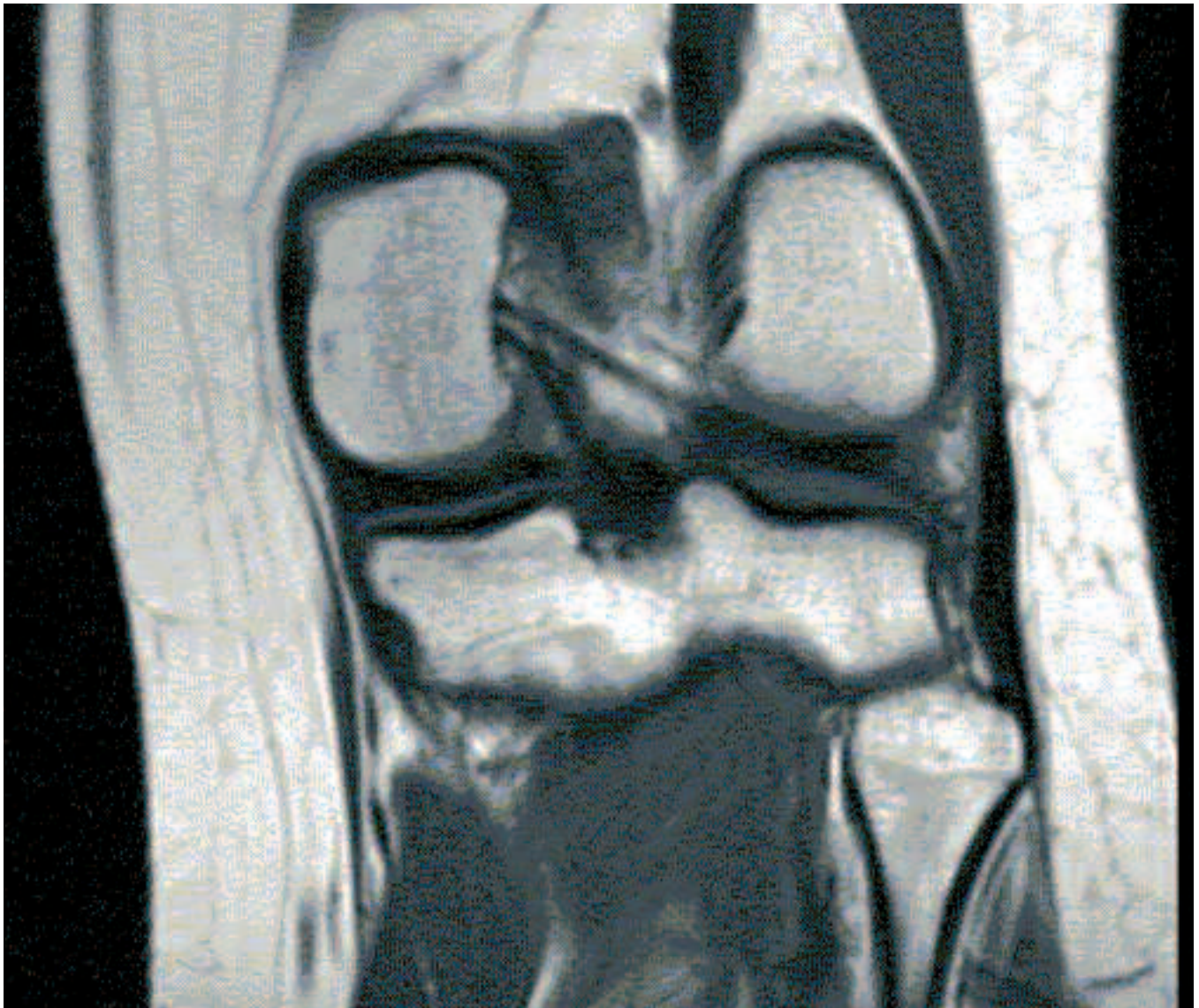


Figura 4

remos la palpación de los puntos dolorosos. Es importante valorar el estado neurovascular distalmente ante la posibilidad de lesiones producidas en luxaciones de la rodilla que se han reducido espontáneamente.

La estabilidad ligamentosa se objetivará con maniobras en valgo y varo a 0° y 30° de flexión, así como test de Lachman, Cajón anterior y Pivot shift para evaluar el LCA. Si existe rotura del LCP y no se hace una correcta exploración, puede existir un falso cajón anterior debido a que la tibia está subluxada posteriormente.

Las pruebas específicas para evaluar el LCP son las siguientes:

Cajón Posterior, consiste en aplicar una fuerza en dirección posterior en la tibia, con la rodilla flexionada a unos 90° y el pie apoyado en la camilla (Figura 6). Es importante realizar el test en la rodilla contralateral. En una rodilla normal el reborde del platillo tibial está entre 5 y 10 mm por delante del reborde del condilo femoral interno en la posición de partida (Figura 7). Cuando aplicamos la fuerza en sentido posterior podemos calificar el grado de laxitud en I, II o III, según el

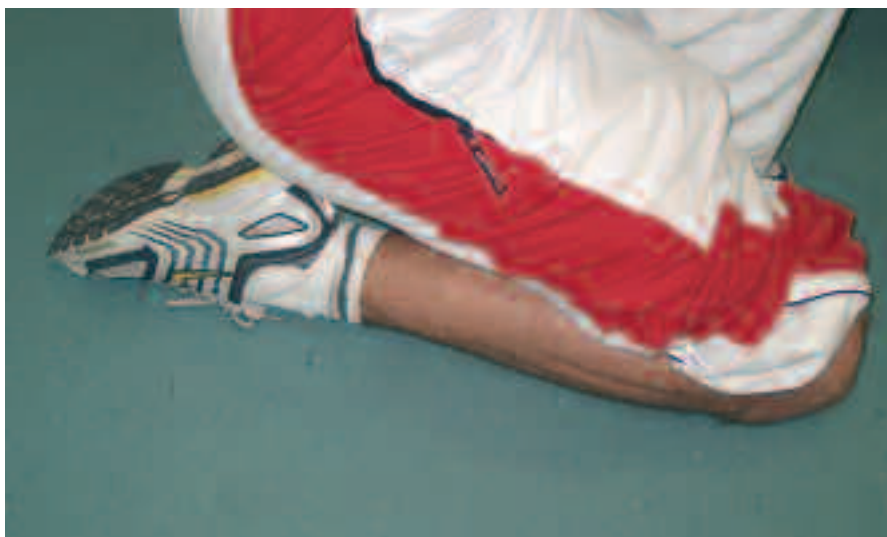

Figura 5

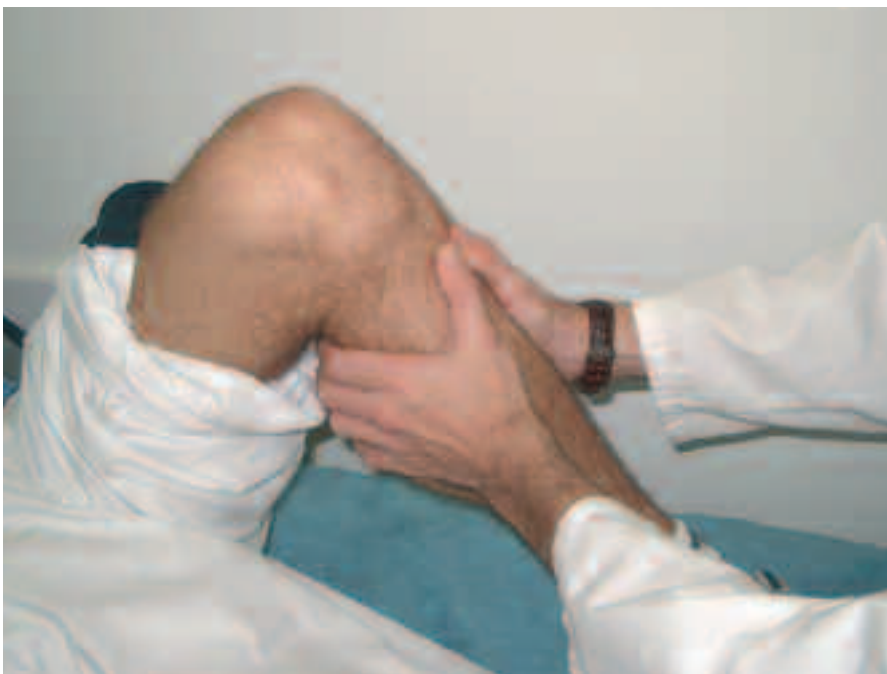

Figura 6

recorrido de traslación tibial (**Figuras 8, 9 y 10**).

Test de Godfrey (Prueba de relajación), consiste en que el paciente debe flexionar las rodillas y las caderas a unos 90°, y al apoyar los pies y relajar la musculatura de las rodillas se puede observar como la pierna afectada cae con respecto a la contralateral por efecto de la gravedad ante la falta de

sujeción que ofrece el ligamento lesionado.

Test del Cuadriceps. Consiste en el movimiento hacia delante que se produce en la tibia de la rodilla lesionada cuando el cuadriceps se contrae con el pie fijo en la camilla.

También podemos realizar un Test de "Pivot shift" invertido, en el que puede notarse el resalte que

hace la tibia cuando se reduce anteriormente.

La prueba de Rotación Externa Tibial, realizada en decúbito prono, a 30° y 90° de flexión, permite valorar la presencia de lesiones asociadas en el ángulo posterolateral. Una diferencia mayor de 10-15 grados es patológica. La extrarrotación en 30° y 90° sugiere lesión del complejo posteroexterno y del LCP.

Según la laxitud evidenciada en el Cajón Posterior y la valoración de los otros componentes ligamentosos de la rodilla, se puede clasificar la lesión del LCP en los siguientes grados:

Grado I: Cuando el desplazamiento hacia posterior es menor a 5 mm.

Grado II: Cuando el desplazamiento tibial está entre 5 y 10 mm.

Grado III: Cuando existe mayor desplazamiento.

Grado IV: Hay lesiones asociadas. Se considera IV A si existe rotura del ligamento colateral lateral y del complejo posteroexterno de la rodilla. IV B si las lesiones asociadas afectan al ligamento lateral interno, y IV C cuando se han roto los dos ligamentos cruzados.

Por último deben descartarse lesiones asociadas en los meniscos o en el cartílago articular.

PRUEBAS COMPLEMENTARIAS

RAYOS X

En las lesiones agudas se deben hacer radiografías, al menos las proyecciones anteroposterior (AP) y lateral (L), muy útiles para descartar avulsiones óseas en fémur o tibia.

Si la lesión es crónica debemos valorar los cambios degenerativos de la articulación, y es recomendable hacer ra-

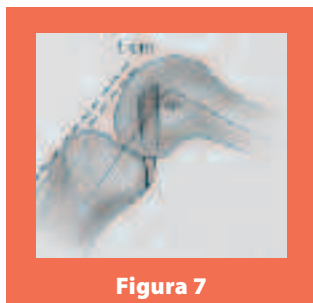


Figura 7

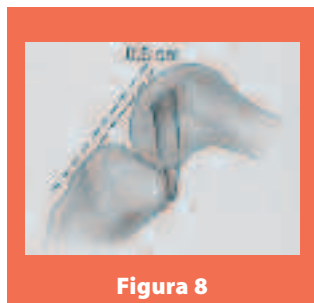


Figura 8

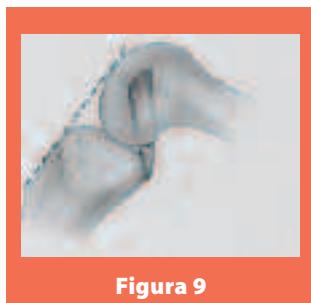


Figura 9

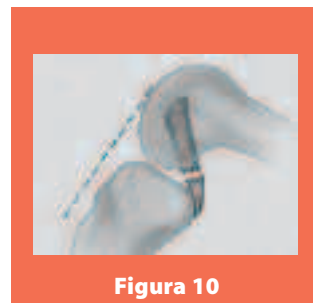


Figura 10

diografías axiales de la rótula, así como valorar la alineación del miembro con una telerradiografía de miembros inferiores en bipedestación.

RESONANCIA MAGNÉTICA

Es la prueba diagnóstica de referencia, que permite valorar todas las estructuras de la rodilla (óseas, cartilaginosas, ligamentosas y meniscos), así como valorar el grado de rotura del LCP. No obstante el radiólogo debe estar especializado en aparato musculoesquelético para hacer una correcta interpretación de las imágenes, y el traumatólogo debe informarle de la historia y hallazgos de la exploración física para así obtener la mejor información posible de las mismas.

GAMMAGRAFÍA ÓSEA

Varios autores recomiendan la realización de esta prueba de Medicina Nuclear para determinar si la lesión crónica del LCP está produciendo una sobrecarga significativa de los compartimentos interno y anterior de la rodilla, con los cambios degenerativos que ello implica. Según el resultado y las demás características del paciente toman una decisión sobre la conveniencia de un tipo otro de intervención quirúrgica.

TRATAMIENTO

No existe un consenso internacional ni una actitud terapéutica tan bien definida como en las roturas del LCA.

En las desinserciones femorales está indicada la sutura artroscópica. En las avulsiones tibiales es aceptado el tratamiento quirúrgico mediante reducción abierta y síntesis con tornillo.

En las roturas intersticiales parciales (Grados I y II) y aisladas del LCP la actitud conservadora es indiscutible. En el caso de lesiones completas del LCP asociadas a roturas en el complejo posteroexterno o al LCA, el tratamiento quirúrgico precoz está indicado.

En las roturas intersticiales completas (Grado III) y aisladas del ligamento el tratamiento es más controvertido.

No existen publicados estudios controlados y prospectivos con un número significativo de pacientes, en los que se analice la evolución de lesiones del LCP tratadas aleatoriamente de forma conservadora o quirúrgica.

TRATAMIENTO CONSERVADOR

En los casos en los que el LCP sufre una rotura aislada, parcial o completa, pero la laxitud no es muy importante, y según las características del paciente y la experiencia del médico, el tratamiento no quirúrgico sigue siendo el

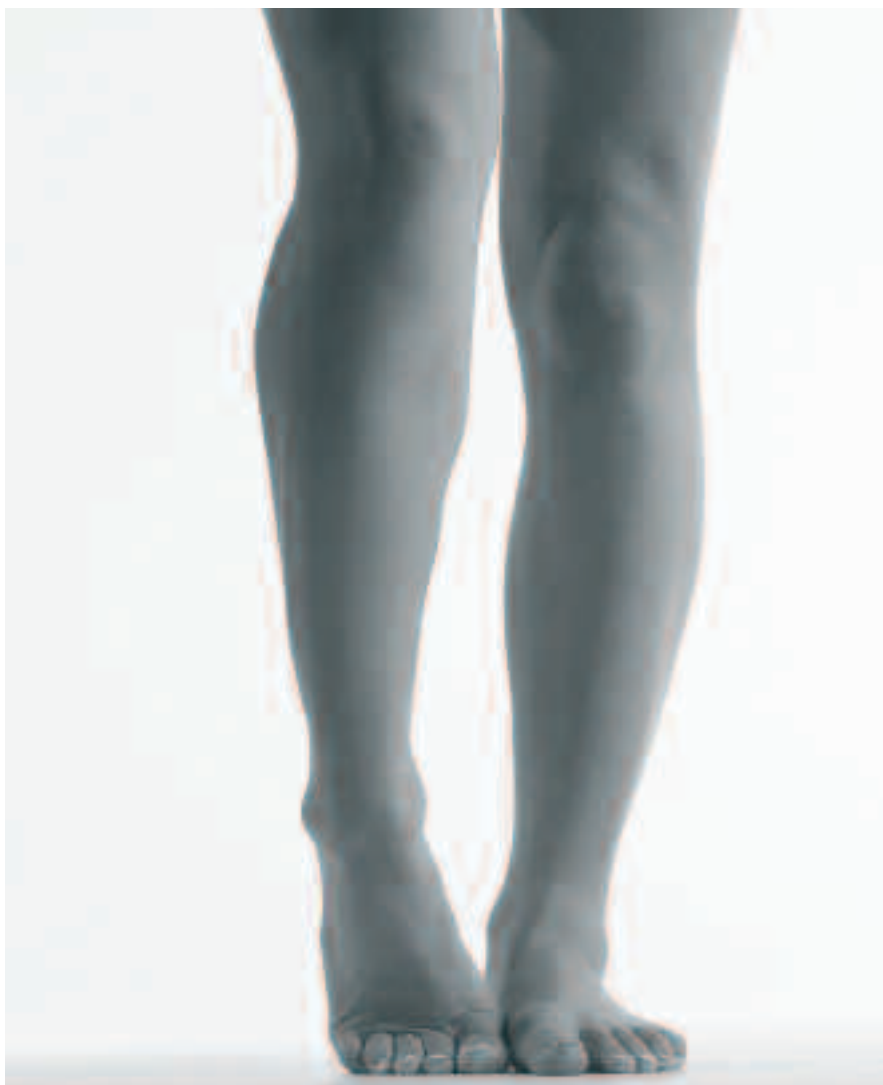de elección. Debe hacerse una inmovilización inicial en extensión o ligera flexión de la rodilla, durante 2-4 semanas.

Es fundamental realizar una correcta rehabilitación, que se basa fundamentalmente en la recuperación del rango de movilidad completo y en la potenciación del cuádriceps (músculo que se opone a la subluxación posterior de la tibia con respecto al fémur).

TRATAMIENTO QUIRÚRGICO

Está indicado en las lesiones del LCP sintomáticas que no han mejorado con una correcta rehabilitación, en aquellos casos de rotura completa del LCP asociada a otras lesiones graves de la rodilla y en las lesiones crónicas sintomáticas y en las cuales comienzan a aparecer cambios degenerativos en los compartimentos interno y femoropatelar.

No hay una técnica que haya demostrado resultados superiores y reproducibles. La mayoría de los cirujanos optan por una ligamentoplastia asistida artroscópicamente, que es difícil técnicamente y debe realizarse cuando el manejo de la artroscopia es avanzado. Se utilizan injertos propios del paciente (autoinjerto) o de banco de huesos (aloinjertos). La fijación puede hacerse con dispositivos simila-



res a los utilizados en la reparación del LCA: Endobutton, tornillos interferenciales, grapas, pines...

Existen dos tendencias según el tipo de fascículos que se quieran reconstruir:

Reconstrucción Monofascicular. Se diseñó con la intención de reproducir el fascículo anterolateral del LCP. Se puede utilizar autoinjerto aunque el aloinjerto de tendón de Aquiles se está extendiendo por sus óptimas características. Existen guías especiales para reconstrucción de LCP. Suele ser necesario la comprobación con rayos x de la localización del túnel tibial. La fija-

ción tibial puede realizarse anteriormente una vez el injerto ha atravesado el túnel pero existen cirujanos partidarios de realizar una fijación tibial directa ("Inlay") en la parte posterior de la misma, siendo necesario el abordaje posterior para ello.

Reconstrucción Bifascicular, pretende reconstruir además, el fascículo posteromedial. Se puede realizar con injerto de semitendinoso o recto interno. Se utiliza el mismo túnel tibial, y se realiza otro túnel femoral divergente. Algunos cirujanos ortopédicos reservan esta técnica para lesiones crónicas sintomáticas. ■

BIBLIOGRAFÍA

Anatomía Humana; Juan A. García-Porro, Juan M. Hurlé; McGraw-Hill Interamericana 2005; Capítulo 7: páginas 297-301.

Artroscopia; J.R. Andrews, L.A. Timmerman; Marban 2001; Capítulo 29: páginas 392-413.

Como prevenir y curar lesiones deportivas; Alfonso del Corral, Francisco Forriol, Javier Vaquero; Eunsa 2005; Capítulo 11: páginas 241-267.

Janousek et al.; Posterior Cruciate Ligament Injuries of the Knee Joint; Sports Med 1999 Dec; 28 (6): 429-440.

Lesiones múltiples de los ligamentos de la rodilla en el deportista; R.C. Schenck; Monografías de la American Academy of Orthopaedic Surgeons; Ars Medica 2003; Capítulo 7: páginas 85-106.

Manual SECOT de Cirugía Ortopédica y Traumatología; Editorial Médica Panamericana 2003; Capítulo 75: páginas 865-872.

Orthopaedic Knowledge Update, Home Study Syllabus; Edición en español de la edición original de la American Academy of Orthopaedic Surgeons 2002; Capítulo 43: páginas 464-466.

Radiología de Esqueleto; Helms; 2ª Edición; Marban 1999; Capítulo 9: páginas 225-228.

Rodilla, Cirugía Reconstructiva; D.W. Jackson; "Master" en Cirugía Ortopédica; Marban 1999; Capítulo 9: páginas 117-141.